




# 54ª Jornada Paulista de Radiologia 54<sup>th</sup> São Paulo Radiological Meeting

2 a 5 de maio de 2024 / May 2 to 5, 2024  
Transamerica Expo Center • São Paulo • Brasil



# CCRP Film Session Sessão de Interpretação de Imagens

[jpr.org.br](http://jpr.org.br)

Organization 

 RSNA<sup>®</sup>  
Radiological Society  
of North America

Support   



# CCRP Film Session

## Sessão de Interpretação de Imagens

### Coordenadores / *Coordinators*



**Dr. Regis Otaviano  
França Bezerra**

*Médico Radiologista do  
Hospital Sírio-Libanês  
e do ICESP.  
Doutor em Ciências  
pela FMUSP.*



**Dr. Jorge A. Soto**

*Chefe da Radiologia  
no Boston Medical  
Center (BMC)*

### Seleção de Casos / *Case Selection*



**Dr. Regis Otaviano  
França Bezerra**

São Paulo, SP • Brasil

Médico Radiologista  
do Hospital Sírio-Libanês  
e do ICESP.

Doutor em Ciências  
pela FMUSP.




**Dra. Mylene Truong**

Houston, TX • USA

Médica Radiologista e  
especialista em Imagem  
Torácica.

Professora de Radiologia  
e Presidente *ad interim* no  
Departamento de Imagem  
Torácica da Universidade  
do Texas, *MD Anderson  
Cancer Center*.



**Dr. Júlio Brandão  
Guimarães**

São Paulo, SP • Brasil

Médico Radiologista  
do grupo Fleury e  
especialista em Imagem  
Musculoesquelética.

Doutorado em radiologia  
pela Universidade  
Federal de São Paulo  
(UNIFESP-EPM) e  
Pós-doutorado pela  
*University of California  
San Francisco (UCSF)*.

Professor do DDI - Unifesp.



**Dr. Rajan Jain**

Nova Iorque, NY • USA

Médico Radiologista  
e especialista em  
Neurorradiologia.

Professor de Radiologia e  
Neurocirurgia da Divisão  
de Neurorradiologia da  
*NYU Langone Health,  
NYU Grossman School of  
Medicine*.

## Debatedores / *Debaters*



**Dra. Margarita Revzin**

New Haven, CT • USA

Médica Radiologista e especialista em imagem abdominal.

Professora Associada de Radiologia e Imagem Biomédica na *Yale University School of Medicine*.

Fellowship em Imagem Abdominal e Intervenção no *Brigham and Women's Hospital* em Boston, MA.

Vice-presidente da *New England Roentgen Radiology Society (NERRS)* e Editora Assistente do *Ultrasound in RadioGraphics journal*.



**Dr. Pablo Ridz Pinheiro Santana**

Jacksonville, FL • USA

Médico Radiologista do Grupo Fleury e especialista em Imagem Cardiorádica.

Professor Assistente de Imagem Cardiorádica da Faculdade de Medicina da Universidade da Flórida, Jacksonville, EUA.



**Dr. Kambiz Motamedi**

Los Angeles, CA • USA

Médico Radiologista e especialista em Imagem Musculoesquelética.

Professor Clínico de Radiologia e Cirurgia Ortopédica na *David Geffen School of Medicine* da UCLA.

Chefe interino da seção de Imagem e Intervenção Musculoesquelética e Diretor Médico do *UCLA Beach Imaging and Interventional Center* em Santa Mônica, Califórnia.



**Dr. Augusto Lio Gonçalves Filho**

Ottawa • Canadá

Médico Radiologista nas divisões de Neurorradiologia e Emergência do *Ottawa Hospital*, Ontario, Canadá.

Título de especialista em Radiologia e Neurorradiologia pelo CBR/SBNR.

Completou fellowship em pesquisa no *Massachusetts General Hospital/Harvard Medical School*, além de graduação no Mestrado em Saúde Pública pela *Universidade de Harvard*, EUA.

# CCRP Film Session

18h às 19h30 | 6 pm to 7:30 pm • Sala N, Hall E | Room N, Hall E

<p><b>18:00 - 19:30</b> <b>6:00 - 7:30 pm</b></p>	<p><b>Plenary Session: CCRP Film Session</b> <b>Coordenador / Coordinator:</b> Dr. Regis Otaviano França Bezerra</p>  
<p>18:00 - 18:10 6:00 - 6:10 pm</p>	<p><b>Introdução</b> <i>Introduction</i></p>
<p>18:10 - 18:20 6:10 - 6:20 pm</p>	<p><b>Apresentação do Caso de Abdome</b> <i>Abdominal Case Presentation</i> Dra. Margarita Revzin - New Haven • USA</p>
<p>18:20 - 18:30 6:20 - 6:30 pm</p>	<p><b>Conclusão do Caso de Abdome e Introdução do Caso de Tórax</b> <i>Abdominal Case Conclusion and Introduction to Chest Case</i></p>
<p>18:30 - 18:40 6:30 - 6:40 pm</p>	<p><b>Apresentação do Caso de Tórax</b> <i>Chest Case Presentation</i> Dr. Pablo Rydz Pinheiro Santana - Jacksonville • USA</p>
<p>18:40 - 18:50 6:40 - 6:50 pm</p>	<p><b>Conclusão do Caso de Tórax e Introdução do Caso de Musculoesquelético</b> <i>Chest Case Conclusion and Introduction to Musculoskeletal Case</i></p>
<p>18:50 - 19:00 6:50 - 7:00 pm</p>	<p><b>Apresentação do Caso de Musculoesquelético</b> <i>Musculoskeletal Case Presentation</i> Dr. Kambiz Motamedi - Los Angeles • USA</p>
<p>19:00 - 19:10 7:00 - 7:10 pm</p>	<p><b>Conclusão do Caso de Musculoesquelético e Introdução do Caso de Neurorradiologia</b> <i>Conclusion of the Musculoskeletal Case and Introduction to Neuroradiology Case</i></p>
<p>19:10 - 19:20 7:10 - 7:20 pm</p>	<p><b>Apresentação do Caso de Neurorradiologia</b> <i>Neuroradiology Case Presentation</i> Dr. Augusto Lio - Ottawa • Canadá</p>
<p>19:20 - 19:30 7:20 - 7:30 pm</p>	<p><b>Conclusão do Caso de Neurorradiologia e Encerramento da Sessão</b> <i>Neuroradiology Case Conclusion and End of the Session</i> Dr. Regis Otaviano França Bezerra - São Paulo, SP • Brasil</p>

## 1

# Abdome

## *Abdominal Case*

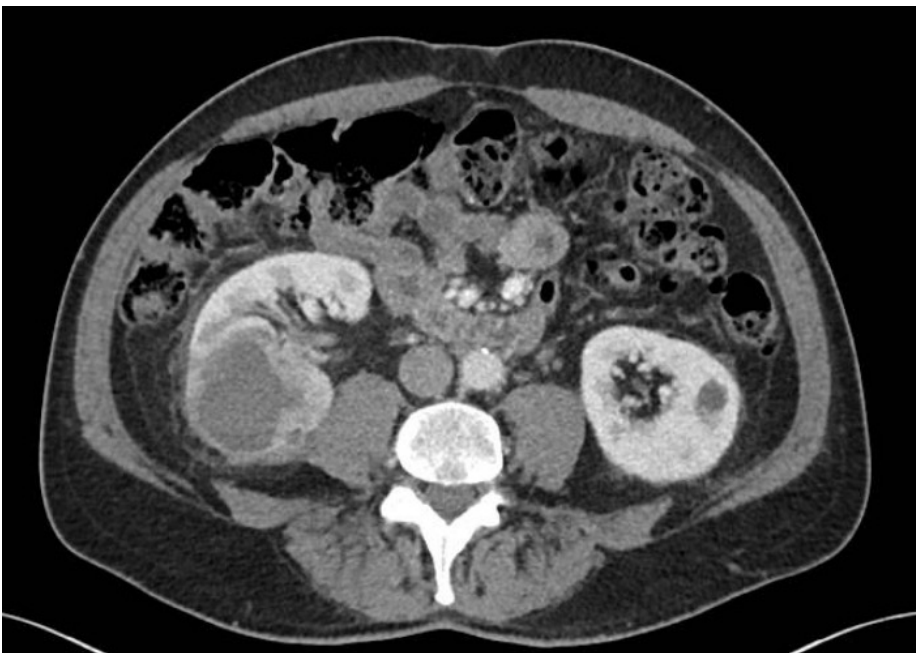Dr. Margarita Revzin – New Haven, CT • USA

### História clínica:

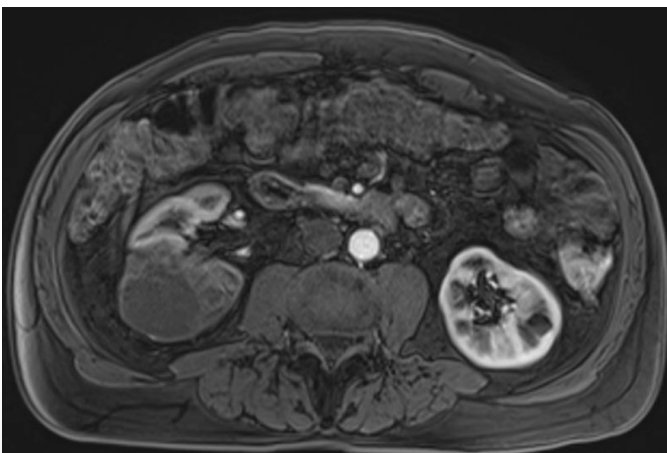
- Homem, 71 anos.
- História prévia de hematúria macroscópica com coágulos.
- Foi ao departamento de emergência por mialgia, sudorese e febre nos últimos dias.

### Clinical History

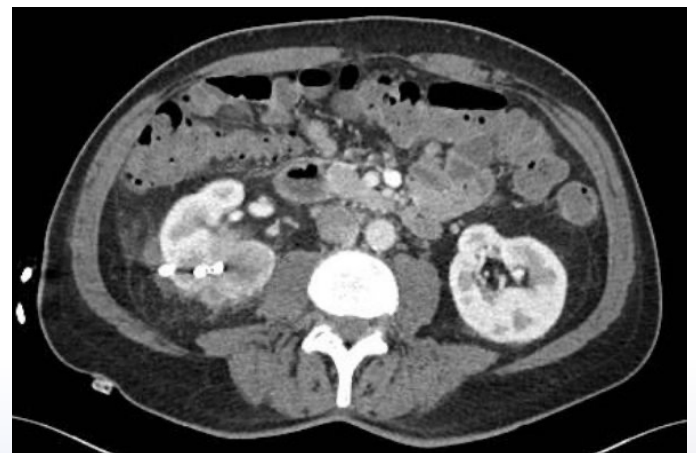- *Male, 71 years old.*
- *Previous history of gross hematuria with sporadic clots.*
- *Presented to the emergency department with myalgia, sweating, and fever for the past days.*



1. Tomografia computadorizada do abdome



2. Ressonância magnética do abdome



3. Tomografia computadorizada do abdome

## 2

# Tórax

## Chest Case

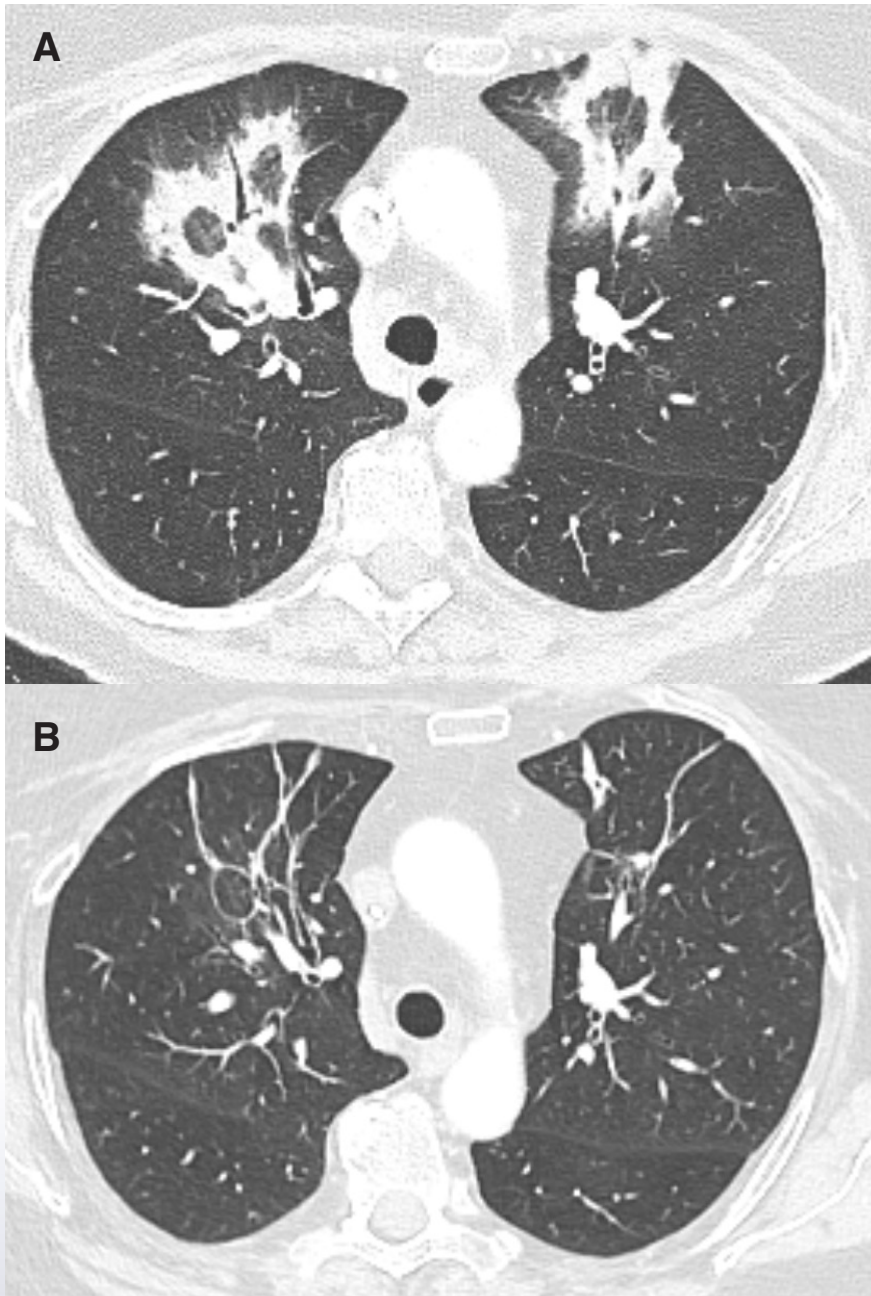
Dr. Pablo Ridz Pinheiro Santana – Jacksonville, FL • USA

**História clínica:**

- Mulher, 70 anos.
- Foi ao departamento de emergência com febre, tosse e falta de ar.
- Histórico de câncer de cólon metastático para o peritônio.

**Clinical History**

- *Female, 70 Years old.*
- *Presented to the emergency department with fever, cough and shortness of breath.*
- *Previous history of metastatic colon cancer to the peritoneum.*



1. Tomografia computadorizada do tórax à admissão (A) e 1 mês depois (B)

## 3

# Musculoesquelético

## Musculoskeletal Case

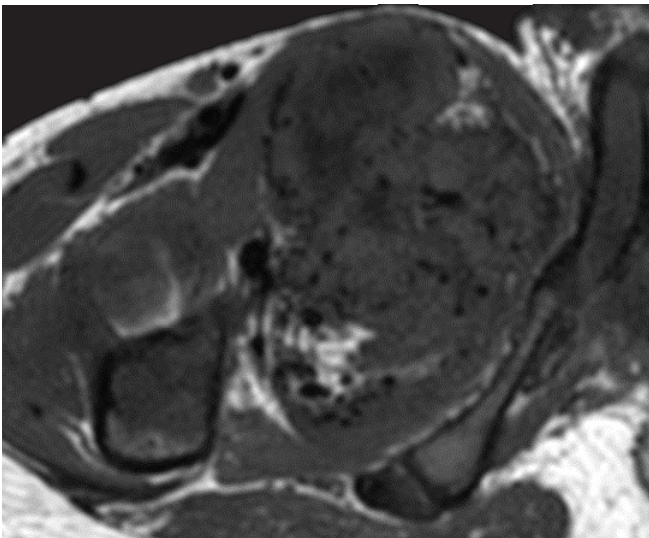
Dr. Kambiz Motamedi – Los Angeles, CA • USA

### História clínica:

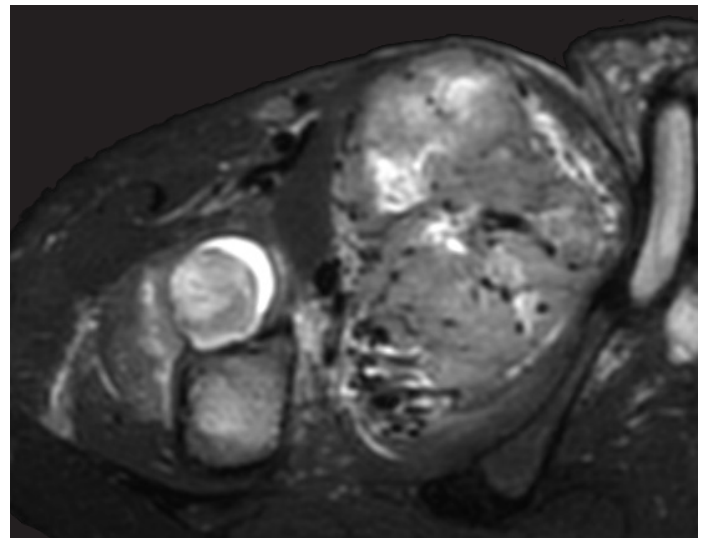
- Homem, 14 anos.
- Dor e dificuldade de movimentação do membro inferior direito após atividade física (futebol).

### Clinical History

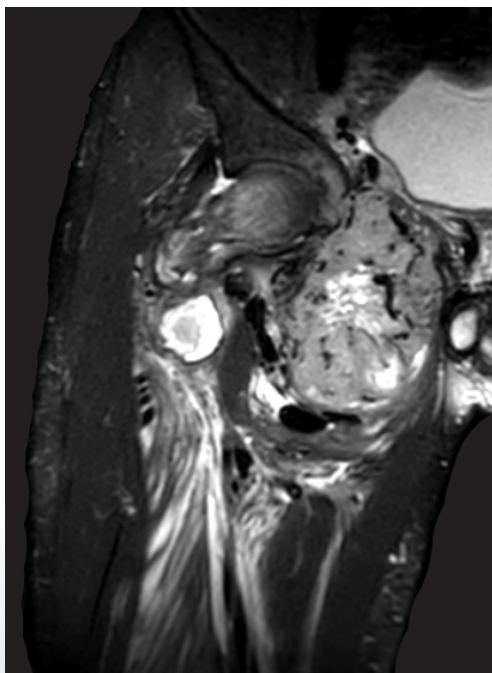
- *Male, 14 years old.*
- *Pain and difficulty moving the right lower limb after physical activity (soccer).*



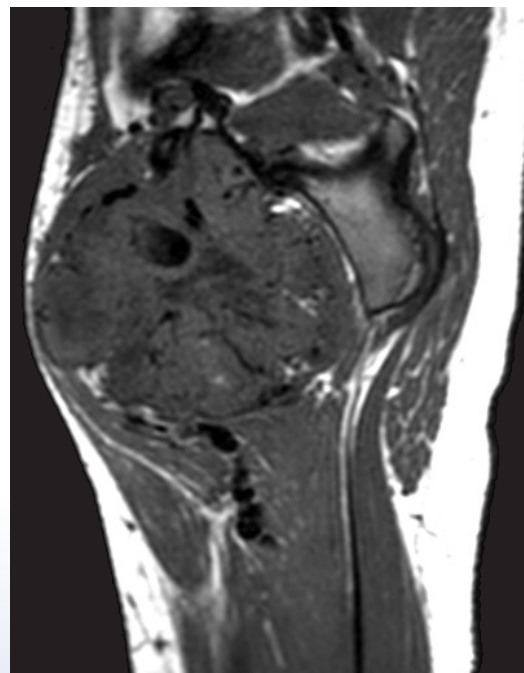
1. Ressonância magnética da coxa direita, corte axial, T1



2. Ressonância magnética da coxa direita, corte axial, T2



3. Ressonância magnética da coxa direita, corte coronal, T2



4. Ressonância magnética da coxa direita, corte sagital, T1

## 4

# Neurorradiologia

## Neuroradiology Case

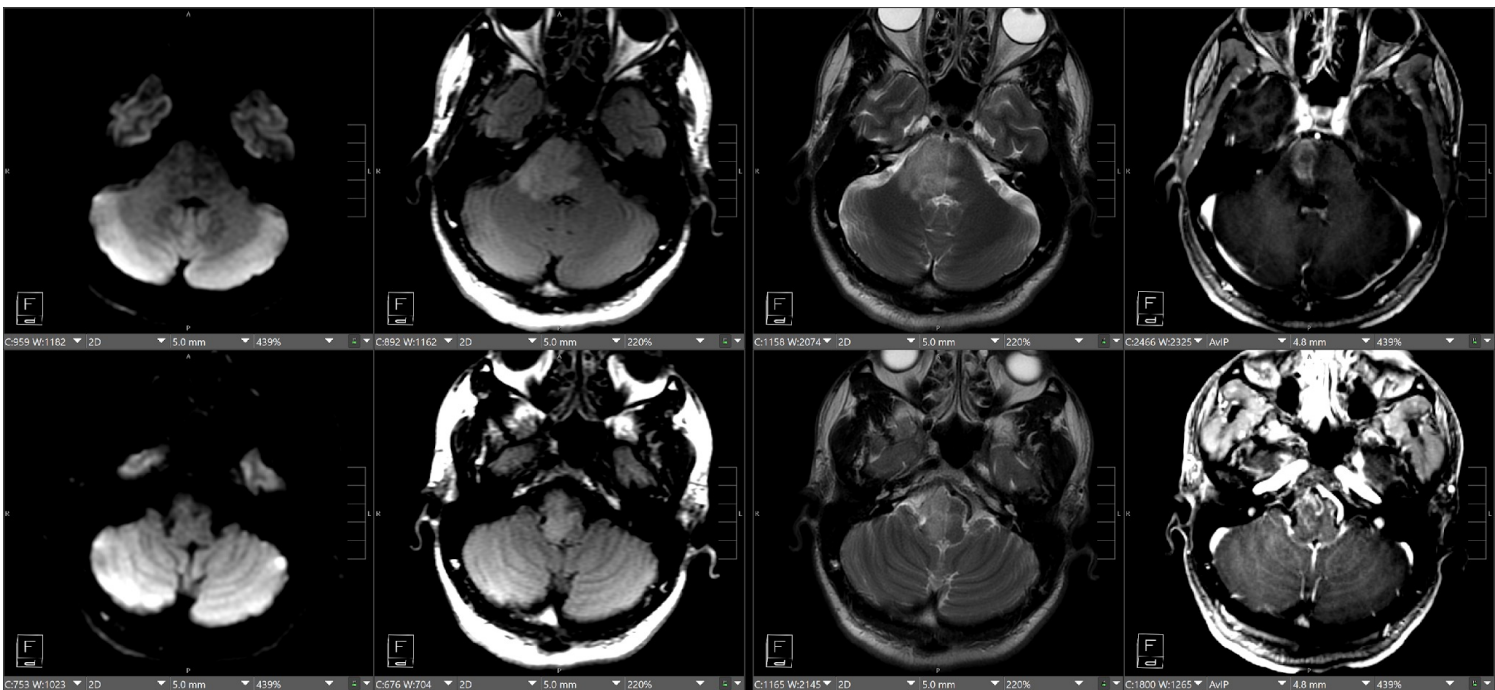
Dr. Augusto Lio – Ottawa • Canadá

### História clínica:

- Homem, 40 anos.
- Dormência/fraqueza à esquerda e náuseas/vômitos.
- Câncer pancreático recentemente diagnosticado.

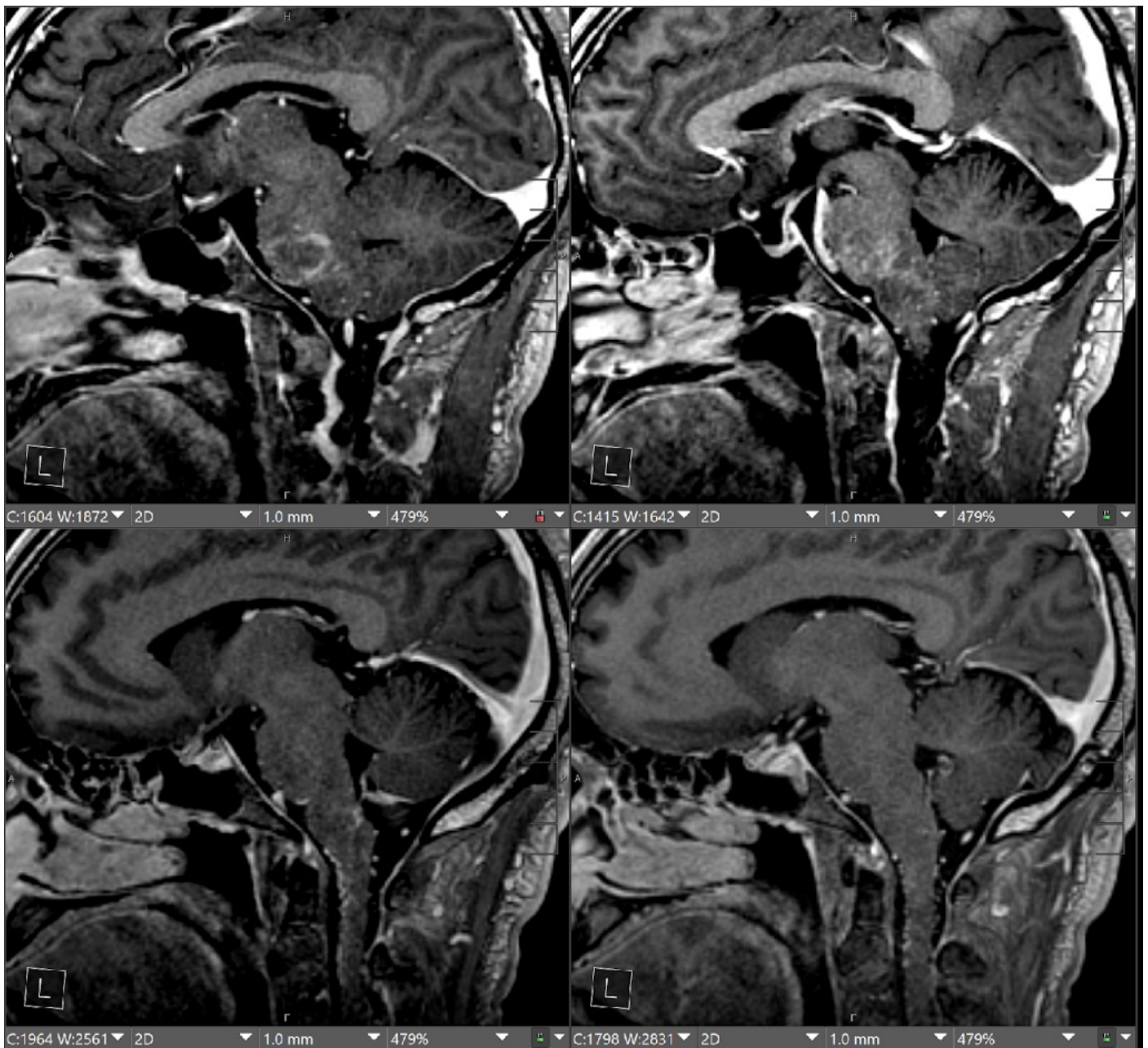
### Clinical History

- *Male, 40 Years old.*
- *Left side numbness/weakness and nausea/vomiting.*
- *Recently diagnosed pancreatic cancer.*



1. Ressonância magnética do crânio





2. Ressonância magnética do crânio.

# JPR 2025

55ª Jornada Paulista de Radiologia

1º a 4 de maio de 2025

Transamerica Expo Center • São Paulo, Brasil



## BRASIL E ARGENTINA

Celebrando a **amizade** e a **tradição** na Radiologia

Realização



Apoio



[jpr.org.br](http://jpr.org.br)